Untersuchungsmethoden des NS

Finger-Nase-Versuch zur Koordinationsprüfung

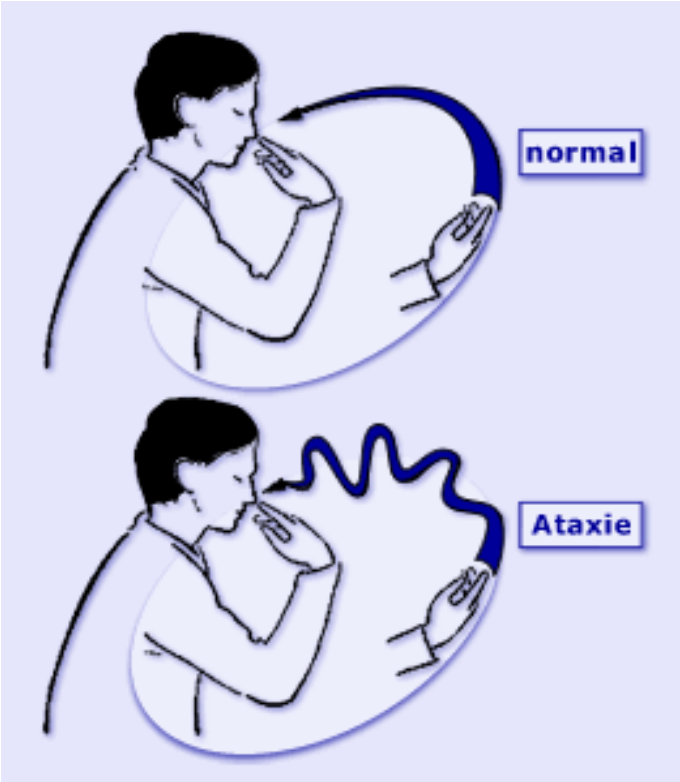

Reflexe und Sensibilität

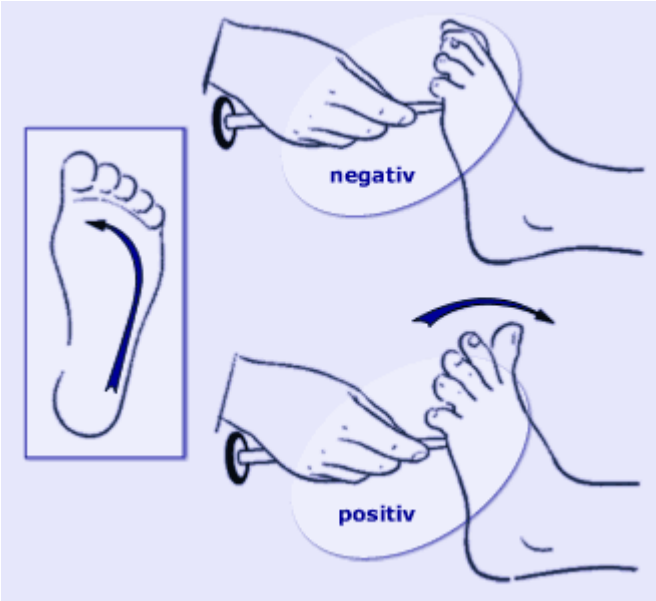

Lumbalpunktion

1.Die Liquor(Lumbal)punktion (LP):

Die Liquorpunktion, die vor allen Dingen zwischen 3. und 4., sowie 4. und 5. Lumbalwirbel vorgenommen wird,kann uns bereits einen ersten Aufschluß über eventuelle Erkrankungen im Bereich des Gehirns oder der Gehirnhäute vermitteln.Hiebei sind die Zellzahl, der Eiweiß-und Zuckergehalt des Liquors,sowie der Druck zu beachten.Zudem erfolgt Erregernachweis (Bakterien,Viren etc) entweder direkt oder indirekt durch Antikörpernachweis z.B.Borrelia

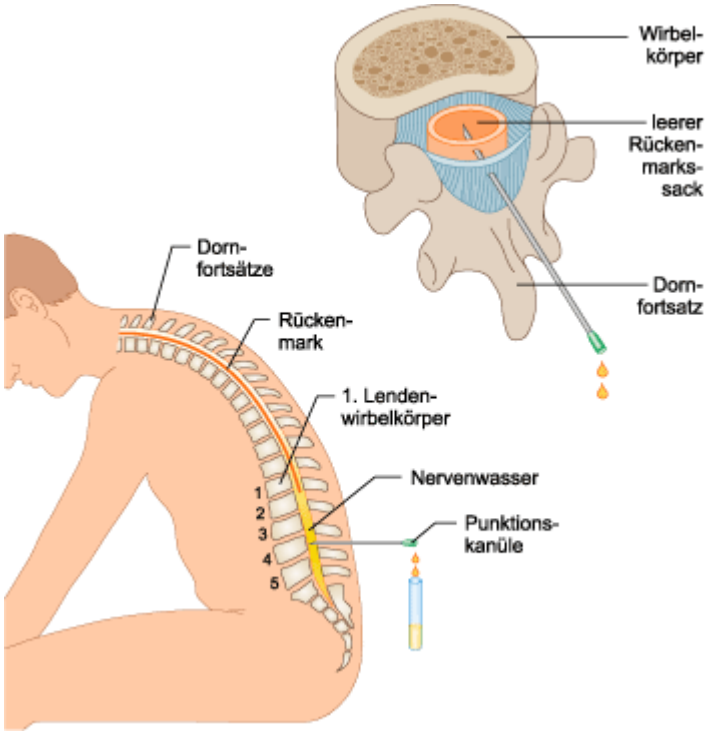

EEG

2.Das Elektroencephalogramm (EEG):

Da unser Gehirn,einschließlich aller Nerven,auf elektrochemischem Weg arbeitet,können diese elektrischen Potentiale gemessen werden.Mit einer entsprechenden Apparatur kann man nicht nur diese Ströme auffangen und verstärken,sondern auch Kurven niederschreiben.Dabei werden Elektroden an der Kopfhaut befestigt, deren jede zur Aufzeichnung einer einzelnen Kurve führt.Bei einem gesunden Gehirn sind diese Kurven ziemlich gleich und verlaufen regelmäßig.Tritt an einer Stelle des Gehirn oder an mehreren benachbarten Bereichen eine Störung auf, so unterscheiden sich die betroffenen Kurven deutlich von den anderen in Amplitude und Frequenz.(Erinnere an Video-Epilepsie)

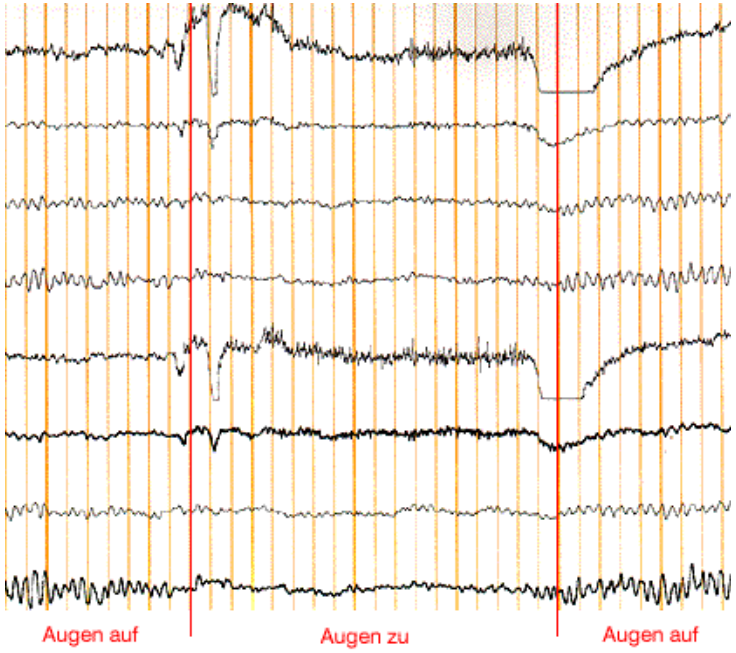

CT

Die Computertomographie(CT):

Die Computertomographie ist eine röntgenologische Abtastung aller Gehirnabschnitte mit Computerauswertung.

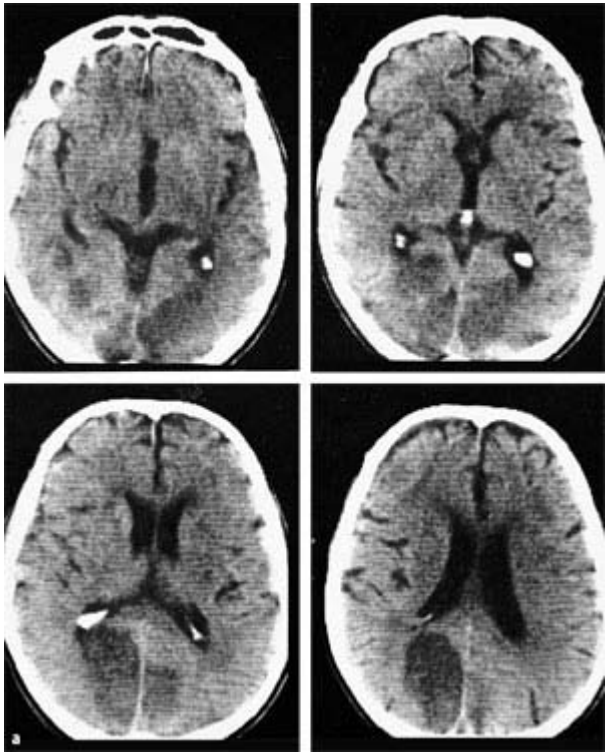

CT Angiographie der Aorta

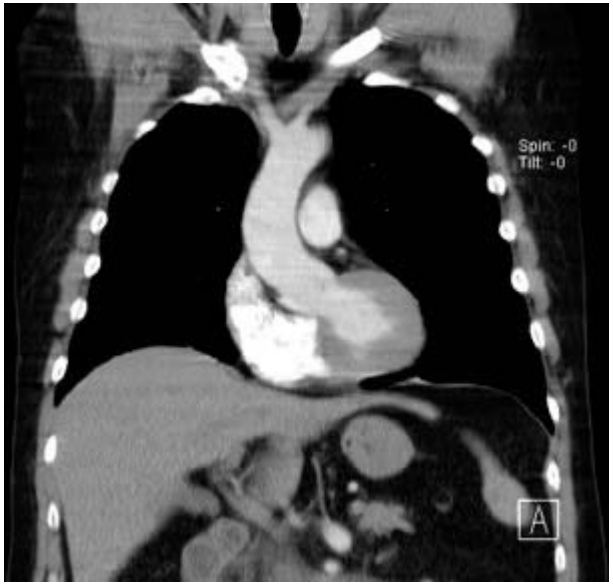

MRT

Magnetresonanztomographie(MRT):mit oder ohne Kontrastmittel

Die Abtastung des Gehirn (und a.Organe)erfolgt mittels Magnetfeldrastermethode,die Auswertung und bildliche Darstellung durch den Computer.Vielfach,insbesondere für Weichteile,beste Methode,zudem ohne Röngtenstrahlenbelastung wie beim CT, jedoch teuer.

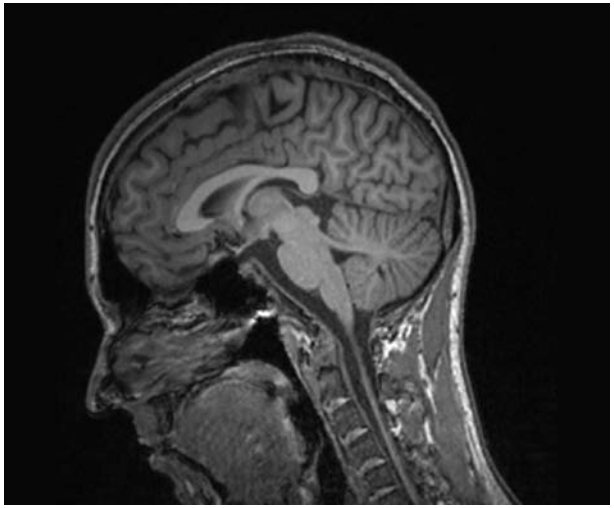

Angiographie

Carotisangiographie: konservativ oder CT- und MR-Angiographie

Nach Einbringen von Röngtenkontrastmittel in die Halsschlagader erfolgt die röngtenologische Darstellung der (Gehirn)gefäße.Auf wendige und mit Risken behaftete Methode,jedoch zur Beurteilung von Gefäßveränderungen (Kaliberschwankungen,wie verengte oder erweiterte z.B.Aneurysma=erworbene oder.angeborene Gefäßerweiterung) derzeit einzige sichere Diagnosemethode

MR-Angiographie mir Carotis int. Aneurysma

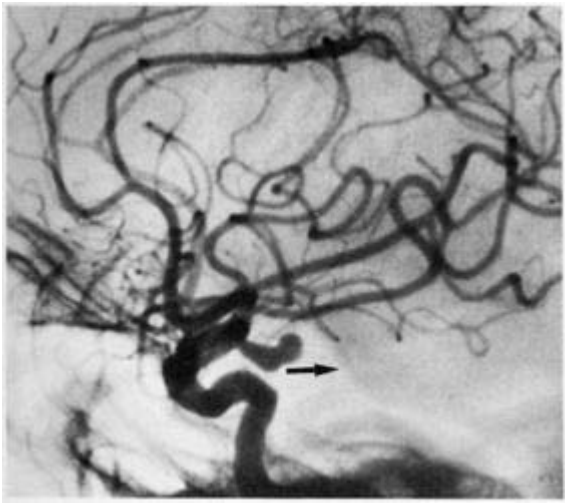

Szintigraphie

Die Hirnszintgraphie:

Man versucht durch Einbringen von radioaktiven Substanzen und deren Darstellung,Verdichtungsherde bzw. Ausfallsherde zu diagnostizieren.(über Gefäßsystem).

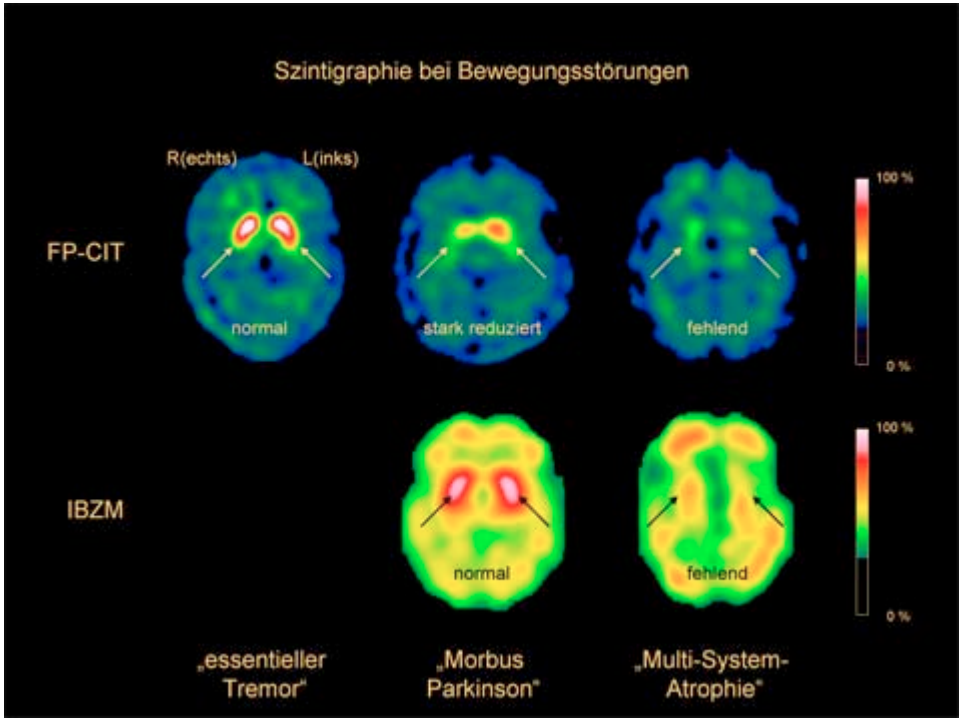

PET und UCT

Positronen-Emissions-Tomografie (PET) und ultraschnelle Computertomografie (UCT)

Die Positronen-Emissions-Tomographie ist ein nicht-invasives bildgebendes Verfahren, mit dem biochemische Prozesse wie z.B. Stoffwechselprozesse, Transmitter-Rezeptor-Interaktionen, dargestellt werden können Bei der Positronen Emissions Tomographie (PET) werden radioaktiv markierte Substanzen (Tracer), die Positronen abstrahlen in den Stoffwechsel eingeschleust und ihre Verteilung im menschlichen Körper mit einer PET-Kamera aufgezeichnet. Als Tracer kommen - in sehr geringen Mengen - Stoffe zum Einsatz, wie etwa Zucker, Eiweißbausteine, DNS-Bestandteile oder auch Wasser. Da diese markierten Substanzen im Körper weitgehend normal umgesetzt werden, ist mit der PET eine Darstellung der natürlichen Zellfunktionen - beispielsweise des Stoffwechsels oder der Proteinbiosynthese – möglich.

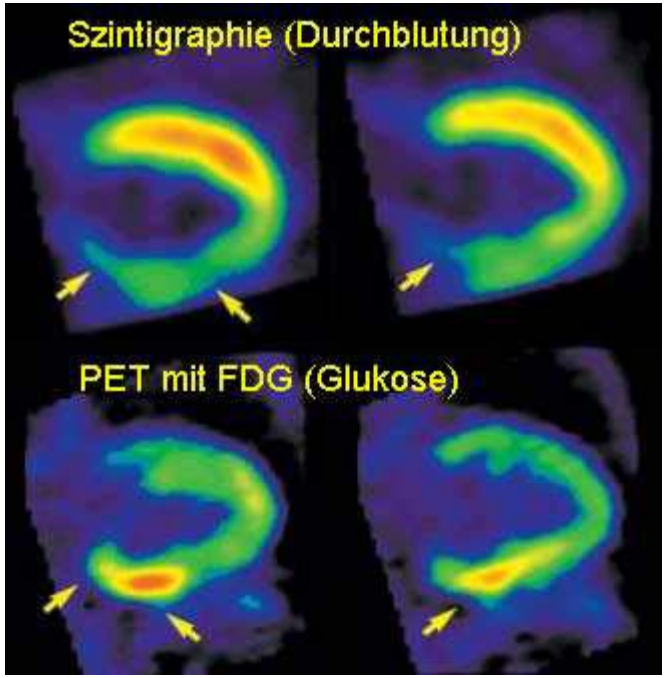

- Die Bilder sind von einem 55jähriger Patient nach einem Herzinfarkt in der Hinterwand des Herzens:
  Oben wird mittels Myokardszintigraphie die Durchblutung des Herzmuskels dargestellt. Zu sehen ist die reduzierte Durchblutung der Hinterwand (gelbe Pfeile). Im unteren Bild wird mittels der FDG-PET der Stoffwechsel sichtbar gemacht. Deutlich ist zu sehen (gelbe Pfeile), dass gerade in den minderdurchbluteten Bereichen der Stoffwechsel erhöht ist. Hier spricht man von einer sogenannten Mismatch-Situation: Die beiden Befunde stimmen nicht überein. Dies spricht in diesem Fall für lebensfähiges, winterschlafendes Herzmuskelgewebe, das z.B. von einer Bypass-Operation profitieren würde.

EMG und NLG

Elektromyographie (EMG): Das EMG dient der Erfassung der elektrischen Aktivität in den Muskeln, wobei diese einerseits durch Erkrankungen des Muskels selbst oder aber durch eine Schädigung des versorgenden Nerven gestört sein kann. Für diese Untersuchung werden feine Einmalnadeln in den entsprechenden Muskel gestochen.

Bestimmung der Nervenleitgeschwindigkeit (NLG): Durch elektrische Reizung eines peripheren nerven am Arm oder Bein und gleichzeitiger Ableitung der Muskelantwort kann die Nervenleitgeschwindigkeit berechnet werden

EMG

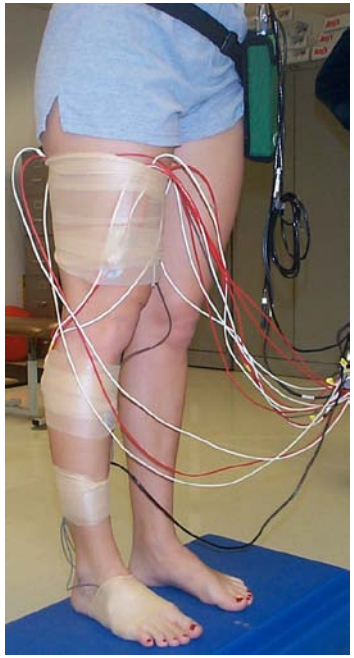

NLG

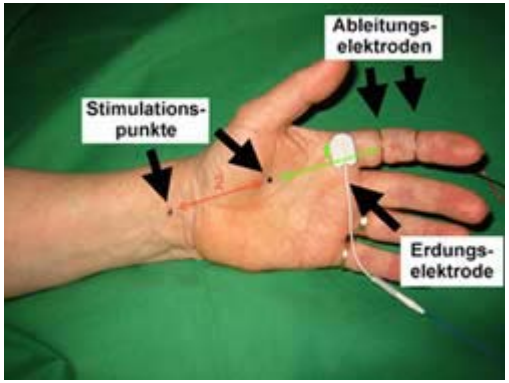

Ultraschalluntersuchung-Sonographie
Doppler-Triplex

Bei der **Sonographie** der Arteria Carotis (Halsschlagader) wird mittels Ultraschall untersucht, ob **Verkalkungen** (**Plaques**) vorliegen, und ob es dadurch zu **Verengungen (Stenosen)** kommt. Solche Veränderungen entstehen besonders bei **genetischer Neigung, Nikotinkonsum, Bluthochdruck, Übergewicht bzw. Fettstoffwechselstörungen (Cholesterin)**. Dadurch besteht ein erhöhtes **Risiko** für **Schlaganfall** (Insult) sowie für andere Gefäßverschlüsse wie **Herzinfarkt** und **Beinarterienverschluß**.
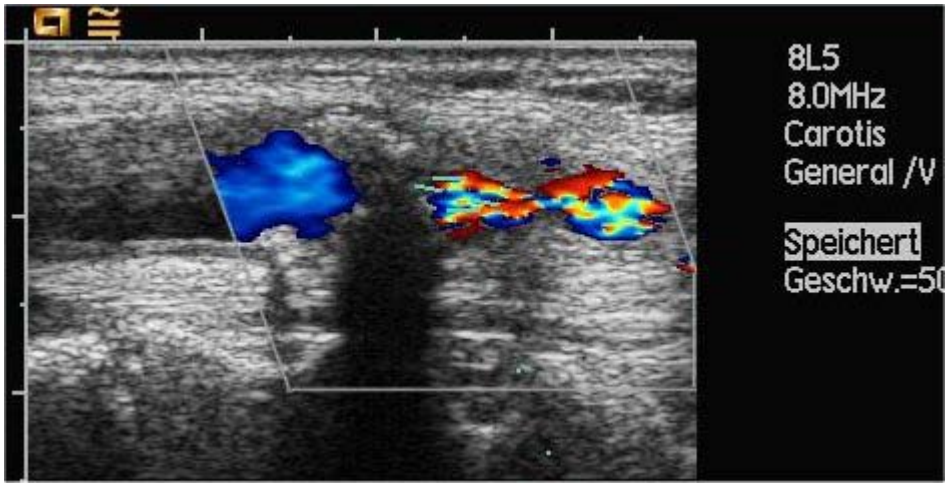
Die Untersuchung hat **keinerlei Nebenwirkungen** und beinhaltet auch **keine Strahlenbelastung**.
Die Untersuchung dauert ca. 15 - 20 min und benötigt **keine Vorbereitung**.